Aus der Universitäts-Augenklinik München
(Vorstand: Geh. Hofrat Professor Dr. v. Heß.)

# Veränderungen am Augenhintergrund bei einem Fall von doppelseitiger Retinitis exsudativa.

## (Coats'sche Krankheit.)

(Mit vier Abbildungen.)




■ ■ ■

INAUGURAL-DISSERTATION

zur

Erlangung der Doktorwürde

in der

gesamten Medizin

verfaßt und einer

hohen medizinischen Fakultät

der

Bayer. Ludwig-Maximilians-Universität zu München

vorgelegt von

Ulrich Eisenlauer

aus München.

■ ■ ■

München 1919,
RUDOLPH MÜLLER & STEINICKE.

Gedruckt mit Genehmigung der medizinischen Fakultät
der Universität München.

Referent: Geh. Hofrat Professor Dr. v. Hess.

# Veränderungen am Augenhintergrund bei einem Fall von doppelseitiger Retinitis exsudativa.

(Coats'sche Krankheit).

Die Erkrankungen der Retina pflegt man kurzweg als Retinitis zu bezeichnen. Für die meisten der Netzhauterkrankungen ist dieser Ausdruck jedoch wenig zutreffend, da es sich bei der überwiegenden Mehrzahl der Fälle nicht so sehr um entzündliche, als vielmehr um degenerative und proliferative Prozesse handelt, so z. B. hyaline und fettige Entartung der kleinen und grösseren Gefässe, Atrophie, bezw. Vermehrung des Pigmentes, Abnahme der spezifischen nervösen Elemente und bindegewebige Wucherung an Stelle derselben. In vielen Fällen treffen wir wohl beides an, Entzündung und Degeneration. Die letztere ist aber bei Erkrankungen der Retina — ganz entsprechend denen des Nervensystems — meist in so starkem Masse ausgeprägt, dass der Ausdruck Retinitis wenig gerechtfertigt erscheint. Völlig unzutreffend ist derselbe in jenen Fällen, wo es sich ausschliesslich um Hämorrhagien oder um Oedeme der Retina handelt. Mit nur wenigen Ausnahmen (Gliom, ablatio retinae) weisen die Netzhauterkrankungen auf eine Allgemeinerkrankung hin und beanspruchen somit weitgehendstes Interesse. Im Laufe der letzten Jahre sind jedoch auch Retinitis-Formen beschrieben worden, bei denen man keinerlei Erkrankung der inneren Organe nachweisen konnte, und deren Aetiologie noch wenig

geklärt ist. Man ist vorläufig noch zu der Annahme gezwungen, dass die Netzhaut selbst die primäre Lokalisation des betreffenden Leidens darstellt.

Die häufigst vorkommende und deshalb auch am besten bekannte Erkrankung obiger Art ist die Retinitis circinata, die im Jahre 1893 von Goldzieher & Fuchs beschrieben wurde und die man in den meisten Fällen auf eine atherosklerotische Gefässerkrankung zurückführt. Bei derselben findet sich ophtalmoskopisch ein Ring von ineinander fliessenden kleinen Flecken um die Makula gelegen von einer Grösse, dass derselbe die temporale Seite der Makula berührt. (Holm). Die Makula selbst weist häufig die Symptome der senilen Makuladegeneration auf.

Im Jahre 1905 beschrieb v. Hippel erstmals eine nach ihm benannte Erkrankung der Retina, die in der Hauptsache in einer Angiomatosis derselben besteht. Ausserdem tritt bei dieser Erkrankung eine starke Exsudation aus den retinalen Gefässen auf. Hieher gehören auch die mit dem Namen Retinitis stellata oder pseudonephritica bezeichneten Retinaerkrankungen, die stets gutartigen Charakters sind und gelegentlich im Anschluss an Chlorose oder Influenza auftreten.

Drei Jahre später veröffentlichte George Coats in den „Royal London Ophthalmic. Hospital Reports" eine Abhandlung, durch die er nachzuweisen versuchte, dass verschiedene seltene Netzhauterkrankungen, die man als Pseudogliom, eigentümliche Beschaffenheit der Retina, Tuberkulose der Retina, atypische Retinitis circinata, Chorioiditis exsudativa plastica, atypisches ossifizierendes Sarkom der Retina, Neoplasma zwischen Chorioidea und Retina usw. bezeichnet hatte, in der Hauptsache ein einheitliches Krankheitsbild darstellen, dessen „gemeinsamer, charakteristischer Zug das Vorhandensein dichter, un-

durchsichtiger Massen von Exsudat unter den retinalen Gefässen ist". Coats spricht insgesamt von 46 Fällen und hat vorgeschlagen, die Krankheit vom klinischen Standpunkt aus als Retinitis exsudativa, von dem des Pathologen aus vielleicht besse als Retinitis hämorrhagica externa zu bezeichnen. Wie bereits der Name Retinitis exsudativa sagt, handelt es sich bei dieser Netzhauterkrankung um eine Exsudation, also um einen entzündlichen Vorgang. Die Exsudation kann natürlich nur vom Gefäss-System ausgehen, und da die Retina von zwei verschiedenen Gefäss-Systemen versorgt wird, so muss man, pathologisch-anatomisch wenigstens, zwei verschiedene Entzündungen der Retina unterscheiden; diejenige der inneren Schichten, welche der Ernährung der art. centralis retinae unterstehen, und diejenige der äusseren, welche von der Choriocapillaris der Chorioidea ernährt werden. Gewöhnlich pflegt nur ein Gefässsystem erkrankt, bezw. überwiegend beteiligt zu sein. Bei Erkrankungen der äusseren Netzhautschichten, welche von der Choriocapillaris ernährt werden, ist die Chorioidea fast regelmässig in mehr oder weniger hohem Grade miterkrankt. Diese, vom pathologisch-anatomischen Standpunkte ausgehende Einteilung in Entzündungen der inneren und äusseren Netzhautschichten lässt sich auch in der Mehrzahl der Fälle klinisch durchführen, und wir können dementsprechend eine eigentliche Retinitis und eine Retinitis externa bezw. Chorioretinitis unterscheiden. In mehreren der von Coats erwähnten Fälle hat die pathologisch-anatomische Untersuchung des enukleierten Bulbus einwandfrei auch eine stark exsudative Entzündung der Chorioidea ergeben, und zwar hauptsächlich der im vorderen Bulbusabschnitt gelegenen Partien, das Eindringen von Exsudatmassen aus der Chorioidea in den subretinalen Raum wurde an verschiedenen Stellen ein-

wandfrei nachgewiesen, und wir müssen wohl mit v. Hippel annehmen, „dass zum mindesten ein grosser Teil des zelligen Exsudats, welches sich an der Aussenseite der Retina findet, aus der Aderhaut stammt.“ Es dürfte sich bei der Retinitis externa in den meisten Fällen um ein Uebergreifen des Krankheitsprozesses auf die inneren Schichten der Chorioidea handeln, und, nachdem sich das retinale Exsudat durchweg unter den Gefässen der inneren Retinaschichten findet, müssen wir annehmen, dass sich die Entzündungsprozesse in der Hauptsache im Gebiet der Choriocapillaris abspielen, sodass wir es also bei diesem rein entzündlichen Prozesse in der Hauptsache mit einer Retinitis externa zu tun haben. Im gleichen Sinne sprechen auch die häufig vorkommenden Blutungen bei der exsudativen Retinitis, die nach ihrem Aussehen und ihrer Farbe in den äusseren Schichten der Retina liegen müssen, während Blutungen in die inneren Schichten seltener beobachtet werden. Coats hat auch darauf hingewiesen, dass bei der nach ihm benannten Erkrankung Blutungen, die ihrer Form und ihrem Aussehen nach wie präretinale Blutungen imponieren, durchweg in der Tiefe gelegen sind. Hajano hat jedoch in dem von ihm untersuchten Falle von R. e. Blutungen ausschliesslich in den vorderen Netzhautschichten finden können, auch nimmt Hajano im Gegensatz zu den meisten Autoren den primären Krankheitsherd nicht in den äusseren, sondern in den mittleren Retinaschichten an. Die Entscheidung, ob die Exsudation und mit ihr die Entzündung, von der Retina oder von der Chorioidea ausgeht, ist deshalb so schwer zu treffen, weil die durch das Leiden im Anfang ausgelösten Beschwerden so geringfügig zu sein pflegen, dass die betreffenden Patienten erst nach wochen-, bezw. monatelanger Erkrankung zur ophthalmoskopischen Unter-

suchung kommen. Zur Enukleation, die gewöhnlich durch glaukomartige Zustände veranlasst wird, kommt es fast immer erst nach Jahren, und dann ist es natürlich äusserst schwierig, den primären Sitz der Erkrankung mit Sicherheit zu erkennen. Bei den Fällen, die relativ frühzeitig zur Untersuchung kamen, war fast immer die Fehldiagnose Gliom gestellt worden. So auch in dem Falle Hajano. Das betreffende Kind wurde erst dann der Klinik überwiesen, nachdem der Vater schon seit einem halben Jahre einen weissen Schein, der aus der Pupille kam, bemerkt hatte. Wenn wir den ungemein schleichenden Verlauf der Krankheit in Betracht ziehen, so ist anzunehmen, dass der Beginn des Leidens in diesem Falle vielleicht bis in die fötale Lebenszeit zurückreichte (Coats hat schon eine kongenitale Krankheitsursache angenommen!) und wir können also auch hier nicht von einem Frühfall sprechen. Coats war es möglich, mehrere Fälle mikroskopisch zu untersuchen und er fand dabei eine Beteiligung der Aderhaut nur an Stellen, die einem retinalen Krankheitsherd benachbart waren, als Sitz der Erkrankung musste in allen Fällen die Retina selbst angesprochen werden. Im gleichen Sinne äussern sich auch fast alle übrigen Autoren wie Leber, Axenfeld, Holm, Friedenwald u. a. Von Hippel kommt auf Grund seiner Arbeit „Anatomischer Befund bei einem Falle von R. e." zu dem Schluss, dass die Chorioidea bei dem betreffenden Fall am stärksten in Mitleidenschaft gezogen war. Für eine daneben bestehende Retinitis sprachen aber auch mehrere Umstände, so die perivaskuläre Infiltration der Lymphgefässe, die Durchsetzung der Retina in ihrer ganzen Ausdehnung mit Exsudatzellen, die hochgradige Degeneration der Membran und Befunde, die an Retinitis albuminurica, also an ein Leiden, bei dem die Chorioidea weniger be-

teiligt zu sein pflegt, erinnerten. Das Auftreten von präretinalen Exsudatmassen ist a priori noch nicht beweisend dafür, dass dieselben aus der Retina stammen. Man kann sich vorstellen, dass bei einem entzündlichen Prozess der Aderhaut Exsudatmassen durch die beispielsweise degenerativ erkrankte Retina dringen und als retinal entstanden imponieren. Ausserdem besteht noch die Möglichkeit, „dass die Exsudate ganz vorne in der Gegend der Ora serrata aus der Aderhaut in den Glaskörper übergetreten sind und sich auf der Innenfläche der Netzhaut nach hinten ausgebreitet haben" (v. Hippel).

Pathologisch-anatomisch stellen nach den bisher vorliegenden Untersuchungen die Exsudatmassen im subretinalen Raum den wichtigsten und häufigsten Befund dar. Dieselben lassen ausser nekrotischem Gewebe, ausgelaugten roten Blutkörperchen und Cholestearin in der Hauptsache Fibrin erkennen, das wohl zum grösstenteil hämatogenen Ursprungs sein dürfte, denn fibrinöse Entzündungen — man denke nur an Pneumonia crouposa, Diphterie etc. — pflegen sich doch durchweg durch ganz akuten Verlauf und Schwere der Erkrankung auszuzeichnen. Coats fand in diesen Exsudatmassen grosse Zellen, die er als „ghost cells", Gespensterzellen, ansprach, und glaubte, dass dieselben mit Flüssigkeit imbibierte Leukocyten seien, während sie Leber für Fettkernzellen hält, die dem degenerierten Pigmentepithel entstammen. Im Fall I der Coats'schen Arbeit, der ein Frühstadium darstellt, ergab die pathologisch-anatomische Untersuchung eine in der Hauptsache normale Chorioidea. Das subretinale Exsudat liess sich in diesem Frühfalle auch einwandfrei von einer retinalen Haemorrhagie ableiten. Der Fall spricht also im obig erwähnten Sinne einer Hauptbeteiligung der Retina bei dem Krankheitsprozess. Die Exsudatmassen werden gewöhnlich bindegewebig organi-

siert angetroffen, doch ist auch ein Fall von Knochenbildung bei R. e. externa angetroffen worden (Axenfeld 1915), während Coats wenige Jahre vorher noch annahm, dass die Retina allein zu echter Knochenbildung nicht fähig sei. Die Netzhaut selbst erweist sich häufig stark gefaltet, ihre spezifischen Bestandteile sind verarmt und an ihre Stelle ist Bindegewebe aus dem subretinalen Raum hineingewuchert. Das Pigmentepithel entfaltet in den meisten Fällen ein pathologisches Wachstum und schliesst häufig das Exsudat von allen Seiten ein, umlagert Gefässe oder bildet einzelne Plaques. Die Erkrankungen der Retina sind vor allem in den äusseren Schichten derselben stark ausgeprägt. Die Schicht der Stäbchen und Zapfen ist in den meisten Fällen nur mehr sehr schlecht erhalten, während man die mittleren Partien der Netzhaut in hochgradiger Degeneration begriffen vorfindet. Die spezifischen Elemente der Körnerschichten zeigen hyaline und fettige Degeneration mit cystoiden Bildungen, während die Krankheitsprozesse im vorderen Retinagebiet fast durchweg sehr gering sind. Auffallend war von jeher die häufige Mitbeteiligung der Gefässe bei R. e., so dass sich Coats entschloss, die Krankheit einzuteilen in Fälle: 1. ohne grobe Gefässerkrankung, 2. mit auffallender Gefässerkrankung und 3. in Fälle mit arteriovenöser Kommunikation. Coats konnte bezüglich der unter 3. erwähnten Fälle keine persönliche Beobachtung sammeln und bezweifelte bereits bei seiner ersten Arbeit über R. e., ob diese Fälle in irgendwelcher Beziehung zur exsudativen Retinitis stünden. Eine mikroskopische Untersuchung eines in Gruppe III gehörigen Falles durch v. Hippel hat den strikten Beweis dafür erbracht, dass es sich dabei um eine Angiomatosis der Retina handelt, die mit der R. e. nur das gemeinsam hat, dass auch sie fast nur bei jungen Leuten vorkommt,

und dass sich im Augenhintergrunde häufig Exsudatmassen finden. Die Angiomatosis der Retina wird allgemein als v. Hippel'sche Krankheit bezeichnet. Leber fasst dieselbe als Angiomatosis mit sekundärer Retinitis exsudativa auf. Unter den 46 Fällen, über die Coats berichtet, finden sich 15, die mit auffallender Gefässveränderung einhergehen und zwar betraf dieselbe fast ausschliesslich die Venen. Coats glaubte darin ein wesentliches Merkmal gegenüber der Retinitis circinata gefunden zu haben, bei der die Gefässerkrankung hauptsächlich die Arterien betrifft. Die Untersuchungen der letzten Jahre haben jedoch gelehrt, dass dieselbe die Kapillaren der Arterien und Venen in gleichem Masse betrifft, und dass die erwähnte Annahme Coats nicht berechtigt ist. Die Gefässveränderung besteht in Schlängelung, Verdickung und Dilatation mit nachfolgender Thrombose, hyaliner Degeneration der Gefässwände, leukozytärer Infiltration, interstitieller und endothelialer Wandverdickung, so dass das Lumen in einigen Fällen fast völlig obliteriert wird. Da die Retina im Laufe des Krankheitsprozesses siebartig durchlöchert wird, treten die Blutgefässe zeitweise stärker hervor und täuschen auf diese Art häufig eine Vermehrung vor, die von einzelnen Autoren auch als sicher vorhanden angenommen wird. Holm hat eine Reihe von Fällen veröffentlicht, die in ihren Gefässveränderungen und in ihrem übrigen klinischen Bilde einen Uebergang der Retinitis exsudativa zur Retinitis circinata darstellen, und reiht diese Fälle in die Gruppe Retinitis externa ein, eine Bezeichnung, die von Axenfeld für diese Art von Retinaerkrankungen vorgeschlagen wurde. Die Veränderungen im Gebiet der Chorioidea bestehen hauptsächlich in Erkrankungen des Gefässsystems im eben erwähnten Sinne.

Als ätiologisches Moment müssen wir bei der

**Augenhintergrund rechts.**

Dezember 1913

Juni 1918

**Augenhintergrund links.**

Dezember 1913

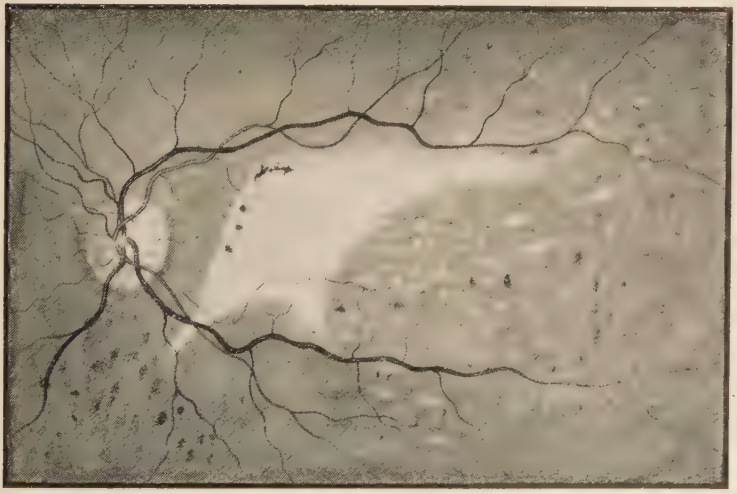

Juni 1918

Coats'schen Erkrankung auf Grund der bisherigen klinischen und pathologisch-anatomischen Erfahrungen und Befunde eine Erkrankung der die Retina bezw. Chorioidea versorgenden Gefässe ansehen, und dürfen annehmen, dass, ähnlich der v. Hippel'schen Erkrankung, die Gefässerkrankung das Primäre, der exsudative und degenerativ — proliferative Prozess das Sekundäre ist. Die Art der Gefässerkrankung bedarf jedoch noch der Aufklärung. Hajano nahm bei einem zur mikroskopischen Untersuchung gekommenen Falle eine Atherosklerose an, doch dürfte diese Art von Gefässerkrankung kaum zutreffen, sonst müssten wir das Bild der R. e. sicherlich öfters zu sehen bekommen. Zudem handelte es sich bei dem untersuchten Falle um ein zweijähriges Kind; in diesem Falle eine atherosklerotische Gefässerkrankung anzunehmen, sind wir trotz der letzten Untersuchungen Aschoffs auf diesem Gebiete sicherlich nicht berechtigt. Bei dem chronischen Verlaufe des Leidens (Coats erwähnt u. a. einen Fall, der nach 16 Jahren noch nicht zum Stillstand gekommen war), war es naheliegend, vor allem nach Tuberkulose und Lues, bezw. den durch sie verursachten Gefässveränderungen zu fahnden. Entsprechend der Häufigkeit dieser beiden Krankheiten fand man auch bei einigen wenigen Patienten Anhaltspunkte für das eine oder andere Leiden (unter den 46 Fällen Coats' waren 3 tuberkuloseverdächtige, unter den 10 Fällen Holm's war ein kongenital luetisches Mädchen im Alter von sieben Jahren mit Keratitis parenchymatosa und positivem Wassermann), doch genügen diese klinisch festgestellten Befunde selbstverständlich noch lange nicht, sie in ätiologische Beziehung zu dem Augenleiden zu bringen. Bei einem Bruchteil der Fälle fanden sich Nebenbefunde wie Anämie, Pyorrhoea alveolaris, Akne usw. Auch die Anamnese der Patienten lieferte durchweg ein indifferentes

Bild. Der weitaus grösste Prozentsatz der Fälle war innerlich vollständig gesund, und nach dem Urteile fast aller Autoren stellt die Intaktheit der inneren Organe bei R e. einen regelmässig anzutreffenden Befund dar.

Wie schon oben erwähnt, sieht man die Gefässveränderungen bei R. e. als ätiologisches Moment an. Viel umstritten ist jedoch die Frage des Zustandekommens der Exsudatmassen. Während Coats dieselben durchweg als Residuum alter Blutungen auffasst, haben sich in der letzten Zeit besonders v. Hippel u. Leber für eine entzündliche Genese derselben ausgesprochen.

---

Der im Folgenden zu beschreibende Fall von Coatsscher Erkrankung ergibt folgende Anamnese:

Ludwig S., 27 Jahre alt, Hilfsarbeiter, verheiratet, gibt an, er stamme aus völlig gesunder Familie. Die Eltern leben, desgleichen sechs Geschwister. Von Augen- oder Lungenleiden in der Familie weiss Pat. nichts zu berichten.

Als Kind hat S. Röteln durchgemacht, mit 12 Jahren Typhus, war sonst nie krank gewesen. In seinem früheren Beruf als Pferdewärter hat S. wiederholt Traumen erlitten, so wurde er u. a. im August des Jahres 1911 vom Hufe eines Pferdes über das rechte Auge geschlagen. Seit diesem Unfall leidet Pat. an Kopfschmerzen, „das r. Auge flimmert." Im Oktober desselben Jahres kam S. zum Militär, wo er am 8. Oktober 1912 vom Pferde stürzte und auf den Hinterkopf fiel. Pat. bemerkte unmittelbar im Anschluss an den erlittenen Unfall, dass er auf dem rechten Auge schlechter sehe, kam in Lazarettbehandlung und wurde nach mehrmonatlichem dortigen Aufenthalt vom Militärdienst entlassen (Frühjahr 1913). Im Dezember desselben Jahres begab sich S. in die

Universitätsaugenklinik München mit der Angabe, dass er seit mehreren Monaten auch auf dem linken Auge schlechter sehe, klagte ausserdem über Kopfschmerzen über der Stirne und zeitweiliges Druckgefühl im Kopfe. Nach einem Aufenthalt von 10 Wochen wurde S. als erwerbsunfähig von der Klinik entlassen. S. war die folgende Zeit nicht imstande, Arbeit irgendwelcher Art zu verrichten, wurde im April 1917 abermals zum Heere eingezogen, $^1/_4$ Jahr darauf jedoch wieder entlassen. (Ist Rentenempfänger!) Die Sehschärfe hat sich im Laufe der nächsten Zeit wieder etwas gebessert, sodass S. seit etwa einem Jahr Hilfsarbeiterdienst in einer Autogarage versehen kann.

S. ist Vater eines gesunden, 2jährigen Kindes. Die innere Untersuchung ergibt:

Lunge und Herz: o. B. Urin frei von Albumen und Saccharum. Temp. normal; Blutdruck 120 mm Hg. Nervensystem o. B. Wassermann'sche Reaktion: negativ. Keinerlei Anhaltspunkte für Tuberkulose.

Eine vom Rhinologen angefertigte Röntgen-Aufnahme ergab: Trübung der lk. Stirnhöhle und in geringerem Grade der rechten Kieferhöhle; im übrigen normale Verhältnisse.

Dez. 1913: Visus r. Fingerzählen in 30 cm
„ l. „ „ 15 cm.

Das Gesichtsfeld ist nicht nennenswert eingeschränkt.

Ophthalmoskopisch zeigte sich bei der Aufnahme (Dez. 1913) folgender Befund:

Rechtes Auge: In der Gegend des hinteren Augenpoles, zwischen art. temp. sup. und vena temp. inf. gelegen eine Papillenbreite vom Sehnervenkopf entfernt beginnend, eine gelblichweisse Masse von gabelförmiger Gestalt mit leicht gewellter Oberfläche in einer Ausdehnung von ca. drei Papillenbreiten. Die Masse liegt in den

tiefen Schichten der Retina, die Netzhautgefässe ziehen über dieselbe hinweg und erscheinen teilweise gekrümmt. Das Aussehen der Bildung ist derart, dass es weder mit einem Oedem, noch mit einem fettig degenerierten Netzhautherde Aehnlichkeit hat, und muss wohl als Exsudat angesprochen werden. Zwischen den beiden Branchen des gabelförmigen Exsudats erscheint die Retina völlig normal und unverändert. In temporaler Richtung vom Exsudat liegt ein kleiner Pigmentherd. Die Sehnervenscheibe zeigt normale Beschaffenheit, ebenso die Gefässe derselben. Am unteren Rande der Papille ist ein Bündel markhaltiger Nervenfasern zu sehen. Der übrige Teil des Augenhintergrundes weist völlig normale Verhältnisse auf, insbesondere ist eine Vermehrung oder abnorme Beschaffenheit der Gefässe klinisch nicht zu konstatieren.

Am linken Auge ist ebenso wie am rechten äusserlich keine Veränderung zu konstatieren. Der Augenspiegel zeigt folgenden Befund: Zwischen art. temp. sup. und vena temp. inf., diese Gefässe jedoch noch grossen Teils überschreitend, ein sektorenförmig angeordnetes Exsudat von einer Ausdehnung bis über vier Papillenbreiten. Dasselbe zeigt ganz ähnliches Aussehen wie links, ist in seiner Farbe weiss bis schmutziggrau. In der Gegend der Macula lutea bemerkt man eine ovale, prominente Stelle von weisslicher Farbe; in der Mitte derselben liegt ein dunkel gefärbter Fleck; in der Peripherie drei rötliche Punkte. Die Stelle ist ziemlich stark vaskularisiert, die betreffenden Gefässe erscheinen abnorm geschlängelt. Im oberen und nasalen Teile dieses Herdes zeigt die Retina gelbliche Verfärbungen. Der Augenhintergrund weist ausser Pigmentanhäufungen und markhaltigen Nervenfasern im übrigen ein normales Bild auf: (Siehe Abbildungen!)

Augenhintergrund nach $4^1/_2$ Jahren (Juni 1918):

Das ophthalmoskopische Bild hat sich im Laufe der Jahre vollständig verändert. Von Exsudatmassen ist nicht mehr das Geringste zu erkennen, ebenso fehlen z. Zt. die Anzeichen eines entzündlichen Vorgangs.

Rechtes Auge: Der zwischen Art. temp. sup. und vena temp. inf. gelegene gabelförmige Herd zeigt nicht mehr gewellte, sondern glatte Oberfläche, seine Farbe ist ausgesprochen gelb, die Vaskularisation ziemlich dürftig. Die Grösse des Herdes hat beträchtlich abgenommen. Während derselbe vor 5 Jahren bis zu drei Papillenbreiten mass, beträgt jetzt sein grösster Durchmesser höchstens $1^1/_2 - 1^3/_4$ Papillenbreiten. Die Pigmentation ist spärlich, die Form des Pigments ist feinkörnig bis klumpig. Das ganze Bild macht den Eindruck eines zum Stillstand gekommenen Prozesses, den man ohne den früheren Spiegelbefund wohl als alte Chorioretinitis ansprechen würde mit einem grossen atrophisch-degenerativen Herd der Chorioidea bew. Retina. — Die Aenderungen des Augenhintergrundes links sind ganz analog. Auch hier hat der Herd eine ganz wesentliche Verkleinerung erfahren (nur in seinem unteren Teile überschreitet er die vena temp. inf. etwas) und zeigt eine ausgesprochen gelbe Farbe im Gegensatz zum früheren Schmutziggrau. Die Vaskularisation ist mässig stark, hat gegenüber früher jedoch bedeutend abgenommen. Der in der Gegend der Macula lutea gelegene prominente Herd ist nur mehr sehr schwach als kleine, dunkel verfärbte Stelle zu erkennen. Die Pigmentation hat hier im Gegensatz zum rechten Auge bedeutend zugenommen, und zwar hat das Pigment klumpige Form und liegt in Schollen beisammen; die Gefässe scheinen leicht sklerotisch verändert zu sein. Auch der Prozess am linken Auge macht ganz den Eindruck, als sei ein Dauerzustand des Leidens eingetreten.

Die Sehschärfe hat sich bei S. gegenüber dem Jahre 1913 nicht unbedeutend gebessert, insbesondere die des lk. Auges.

Sie beträgt rechts: Fingerzählen in 1 mtr,
links: Vn 0,1.

Bei flüchtiger Betrachtung des oben geschilderten Befundes könnte man wohl zur Annahme eines tuberkulösen Prozesses kommen. Für diese Aetiologie des vorliegenden Leidens würde fast nur der chronische Verlauf desselben sprechen. Die genaue ophthalmologische Untersuchung ergibt jedoch, dass der Krankheitsherd in den äusseren Schichten der Retina sitzt, also an einer Stelle, von der das Vorkommen von Tuberkulose noch nicht erwiesen ist. Auch die interne Untersuchung ergibt — wie schon erwähnt — nicht die geringsten Anhaltspunkte einer phthisischen Erkrankung des S. Eine Verwechslung des vorliegenden Prozesses mit einem vernarbten tuberkulösen Herd der Chorioidea wäre nur dann möglich gewesen, wenn der Patient erst zu einem Zeitpunkt zur Untersuchung gekommen wäre, wo wir nicht mehr das typische Symptom der Krankheit, die Exsudation der Retina, angetroffen hätten. Der klinische Befund und der Verlauf des vorliegendən Leidens erinnern nicht nur an das Bild der Coats'schen Erkrankung, sondern beweisen geradezu die Identität desselben mit der von Coats beschriebenen Retinaerkrankung. Abweichend vom Typus der letzteren ist lediglich die Beteiligung beider Augen. In der Literatur liegen bisher nur zwei Veröffentlichungen ähnlicher Fälle vor. Schieck berichtet im Jahre 1900 über zwei Fälle von „Chorioiditis exsudativa plastica", von denen der eine doppelseitig war. Es ist sehr wahrscheinlich, dass es sich bei beiden Fällen um eine Retinaerkrankung im Sinne der Coats'schen Krankheit handelte, und Coats selbst reiht dieselben in

seine im Jahre 1912 erfolgte Veröffentlichung von 46 Krankheitsfällen ein. Schieck erwähnt bezüglich des doppelseitigen Falles sehr kurz, dass sich auf dem r. Auge eine Netzhautablösung mit ausgedehnten hinteren Synechien findet, und nimmt an, dass es sich dabei um denselben Krankheitsprozess wie links handelte, wo sich das Bild eines „weit vorspringenden Netzhautsackes" fand.

Weinstein beschrieb im Jahre 1907 einen Fall von beiderseitiger Netzhauterkrankung, bei der sich um die Pupille „massenhaft silberglänzende Plaques" fanden. Weinstein kommt zu dem Schlusse, „dass es sich um das Resultat eines mit Blutungen und Bindegewebsbildungen einhergehenden, in den äusseren Retinaschichten, resp. subretinal sich abspielenden Prozesses handelt."

Wie schon oben erwähnt, deckt sich das Bild der vorliegenden Erkrankung vollständig mit dem von Coats angegebenen und der Fall S. ist, soweit sich die Literatur z. Zt. übersehen lässt, der erste veröffentlichte doppelseitige Fall von R. e., seit die Hauptmerkmale der exsudativen Netzhautentzündung von Coats genau präzisiert wurden.

---

Zum Schlusse meiner Arbeit ist es mir eine angenehme Pflicht, Herrn Geheimrat v. Hess für die gütige Uebernahme des Referates, und Herrn Prof. Lohmann für die Ueberlassung der Arbeit und freundliche Unterstützung bei Abfassung derselben meinen ergebensten Dank auszusprechen.

## Literatur-Verzeichnis.

Schieck: Bericht der ophtalm. Ges. Heidelberg. 28. Vers.

Weinstein: Klin. Monatsblätter f. Augenheilkunde. Bd. XLV., 2. 7.

Pincus: Bericht über eine seltene Netzhauterkrankung. Klin. Monatsblätter für Augenheilkunde. 1908.

Coats: Ueber Retinitis exsudativa. (Retinitis haemorrhagica externa).
Arch. f. Ophtalmologie LXXXI. Band. Heft 2. 1912.

Hajano: Ein Beitrag zur Kenntnis der Retinitis exsudativa. Archiv f. Ophthalmologie LXXXIV. Bd. Heft 1. 1913.

v. Hippel: Anatomischer Befund bei einem Falle von Retinitis exsudativa (Coats).
Arch. f. Ophthalmologie LXXXVI. Band, H. 3., 1913.

van Geuns: Ein Fall von Retinitis exsudativa.
Arch. f. Ophthalmologie Bd. LXXXIX. H. 3., 1915.

Axenfeld: Retinitis externa exsudativa mit Knochenbildung im sehfähigen Auge.
Arch. f. Ophthalmol. XC. Band. 1915.

Zeemann: Referat über einen v. Z. beschriebenen Fall von Retinitis exsudativa.
Zeitschr. f. Augenheilkunde. Bd. XXXIV. H. 6, 1915.

Holm: Retinitis exsudativa externa.
Klin. Monatsblätter f. Augenheilkunde. LIX. Bd. 1917.

## Lebenslauf.

Geboren am 9. Juli 1892 zu München, besuchte ich von 1903—1909 die Realschule Traunstein, von 1909 bis 1912 die Luitpoldkreisoberrealschule in München. Ich begann im Oktober 1912 mein medizinisches Studium an der Universität München, der ich während meiner Studienzeit von 10 Semestern treu blieb. Am 15. Dez. 1917 bestand ich daselbst das Staatsexamen. Seit Juni 1917 bin ich im Vereinslazarett Holzen, das dem Res.-Lazarett F München angegliedert ist, als Hilfsarzt tätig.